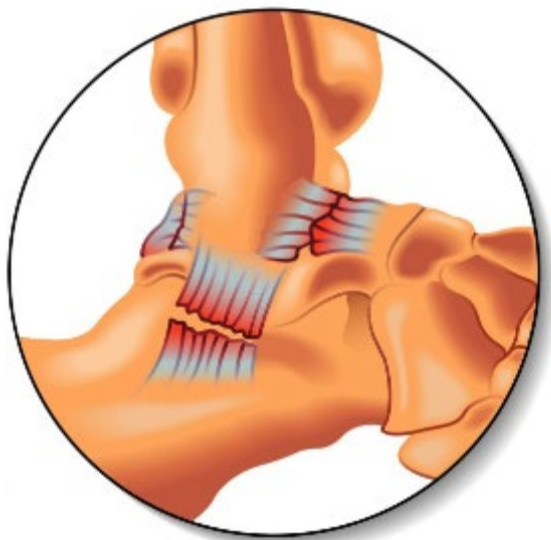
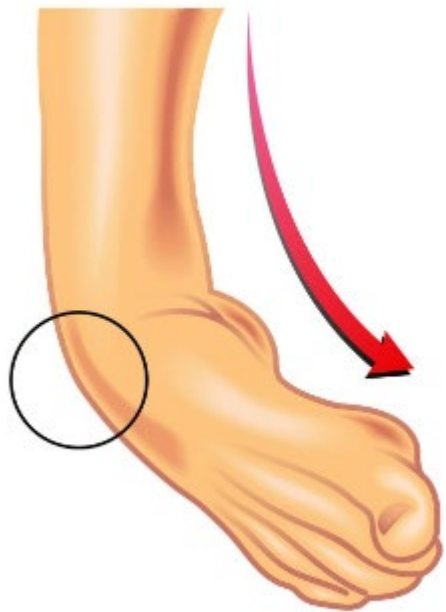
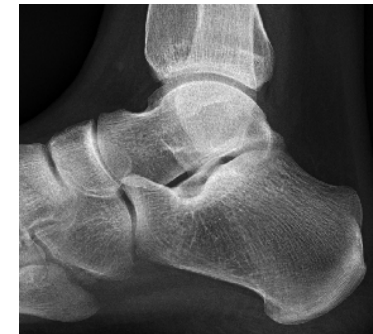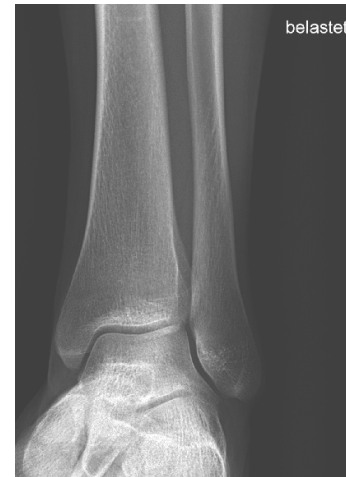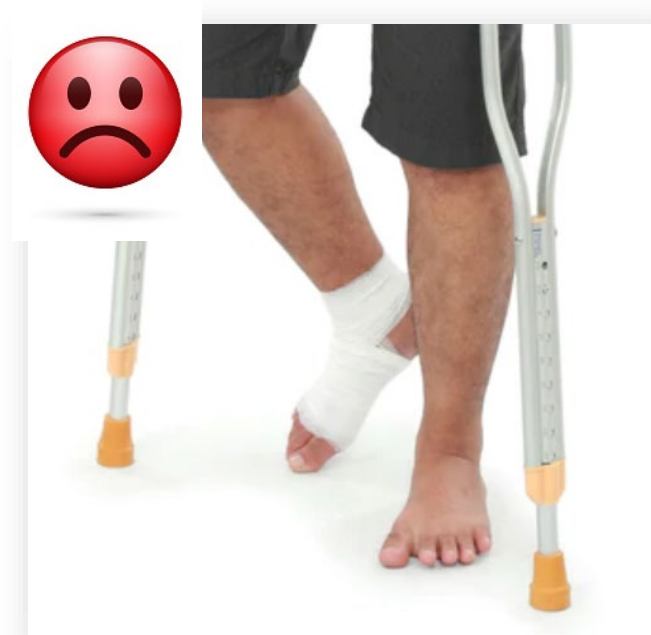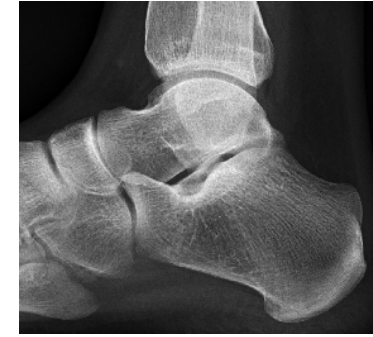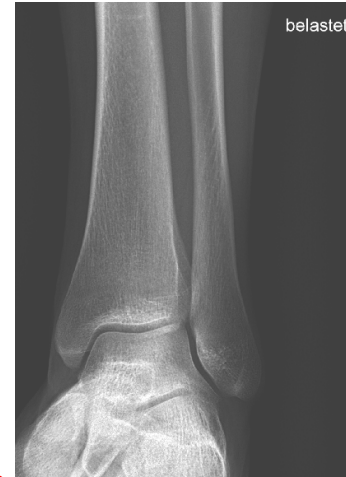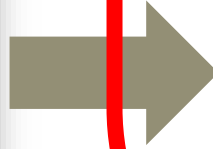




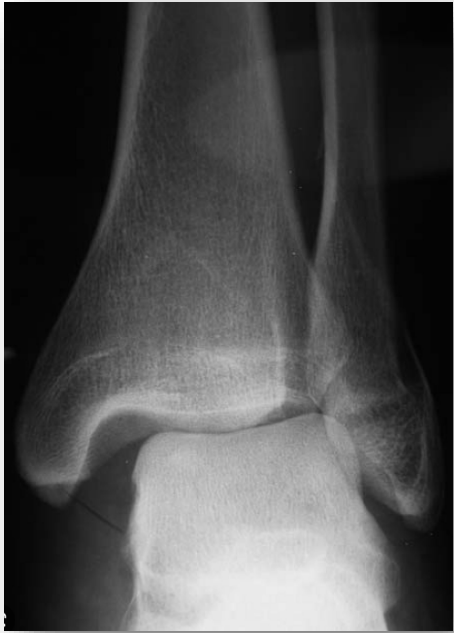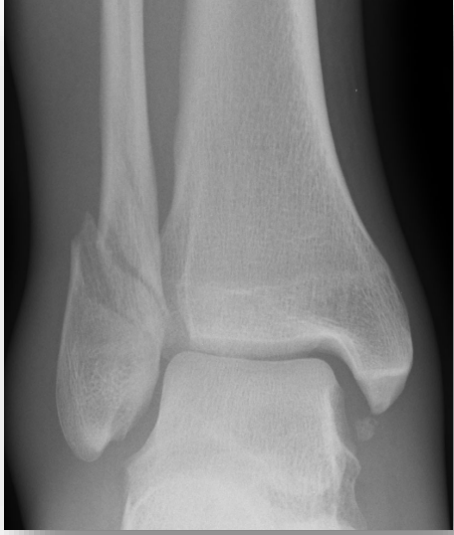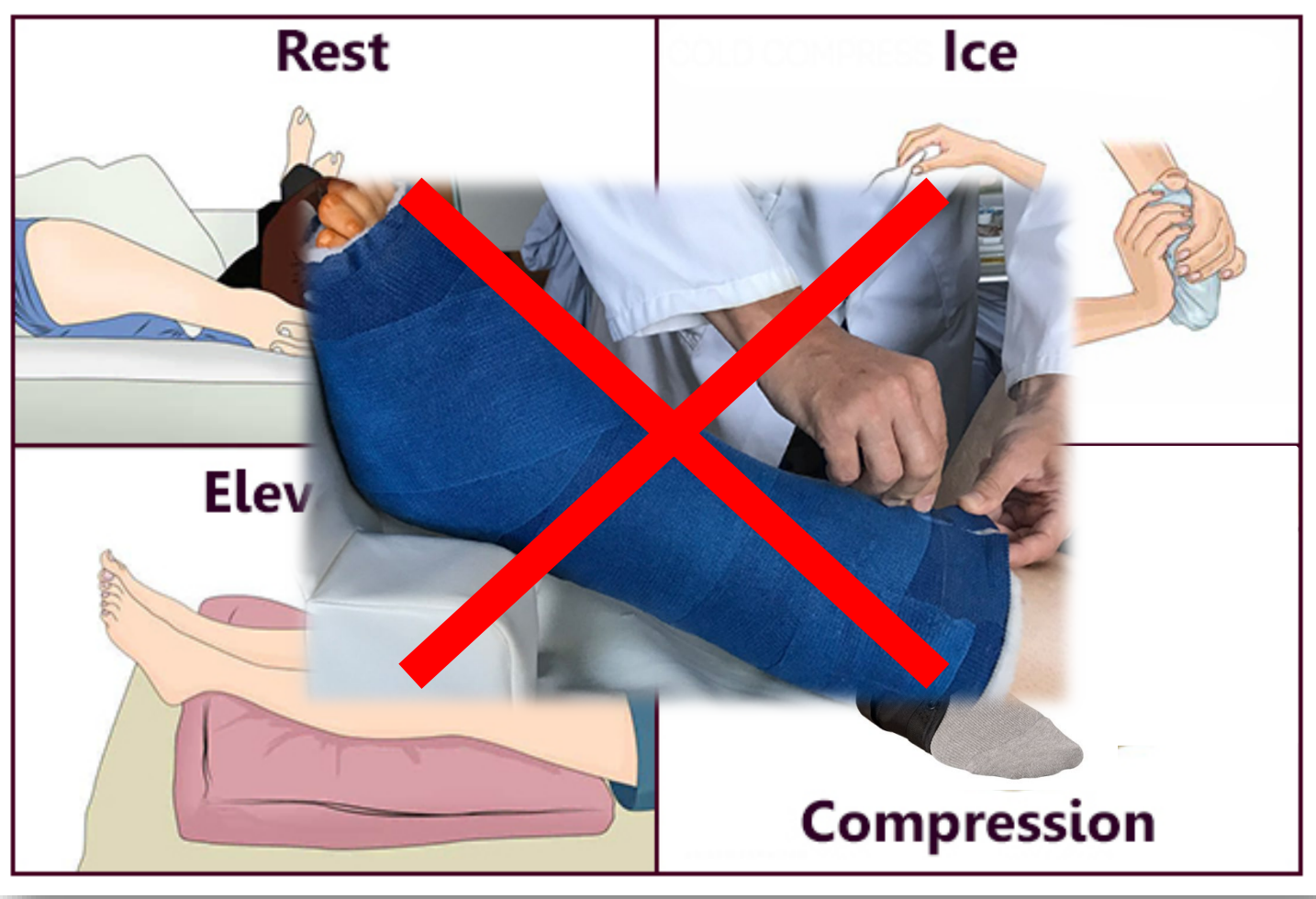


Die OSG Distorsion:  
viel Lärm um nichts?







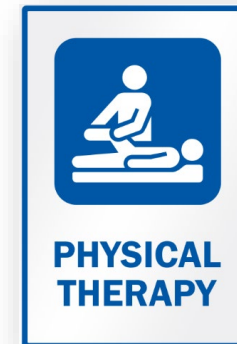



Nachkontrolle nach 1 Woche



	Unfall	2.Tag	5Tage-3 Wochen	4 Wo	6 Wo	1 Jahr
Funktion		Gehstützen	Gehen ohne Hilfsmittel	Beginn Testbatterie Joggen	stop-and-go-/ Kontaktsportarten	

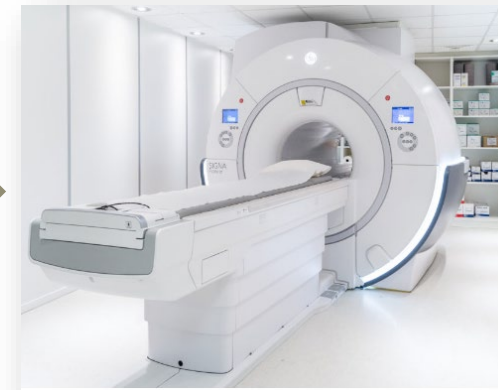


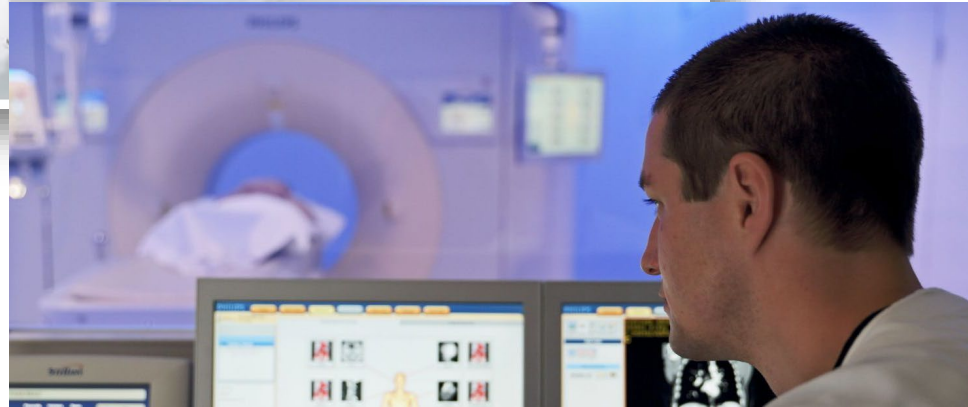
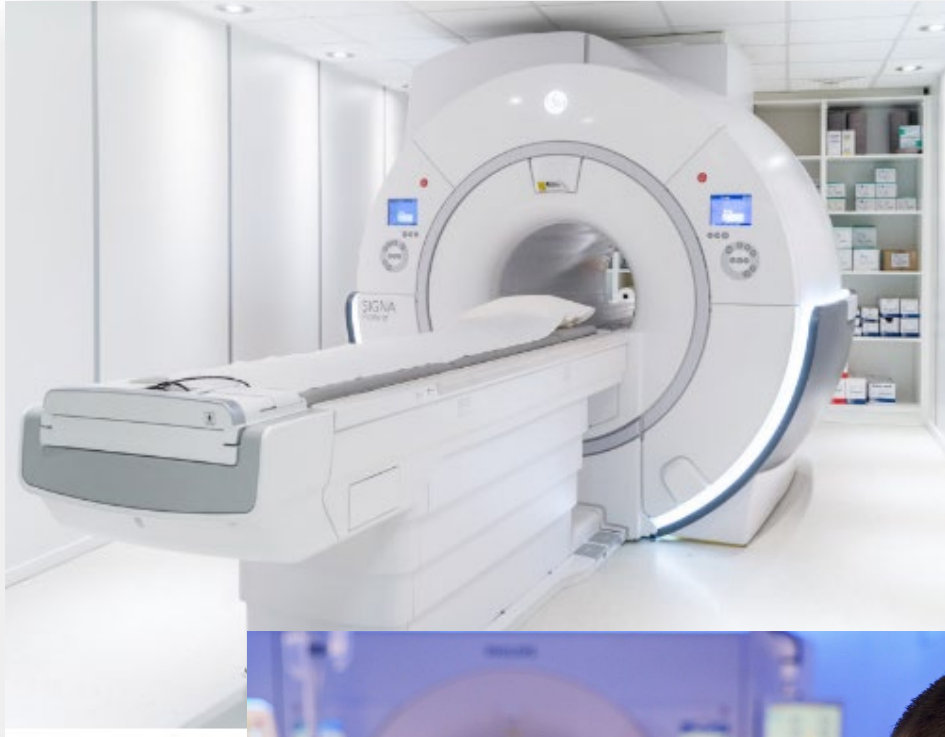
Nachkontrolle nach 1 Woche

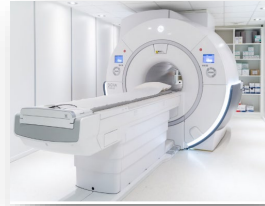

	Unfall	2.Tag	<del>5Tage-3 Wochen</del>	4 Wo	6 Wo	1 Jahr
Funktion		Gehstützen	<del>Gehen ohne Hilfsmittel</del>	Beginn Testbatterie Joggen	stop-and-go-/ Kontaktsportarten	

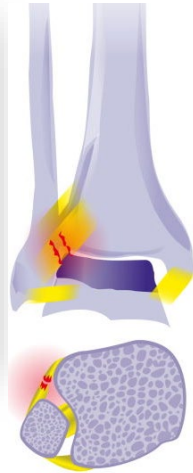
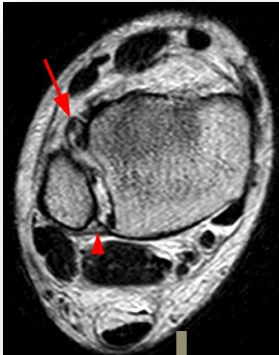



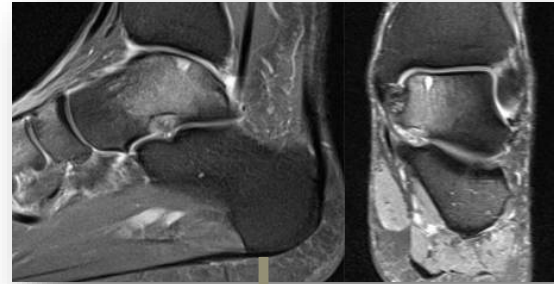




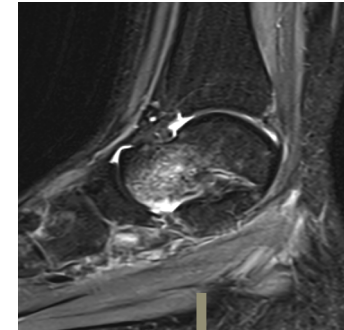
1) Syndesmose  
Verletzung ?

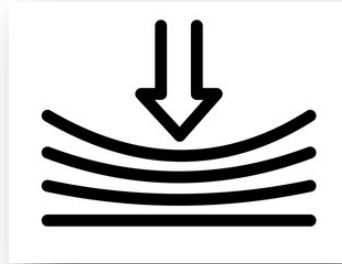
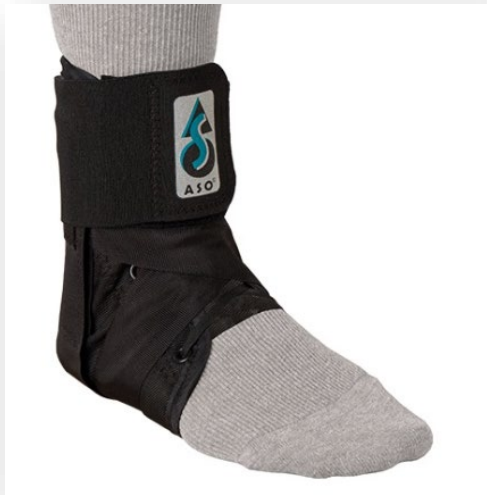

2) Osteochondrale  
Läsion ?



3) Knochenmark  
Ödem ?



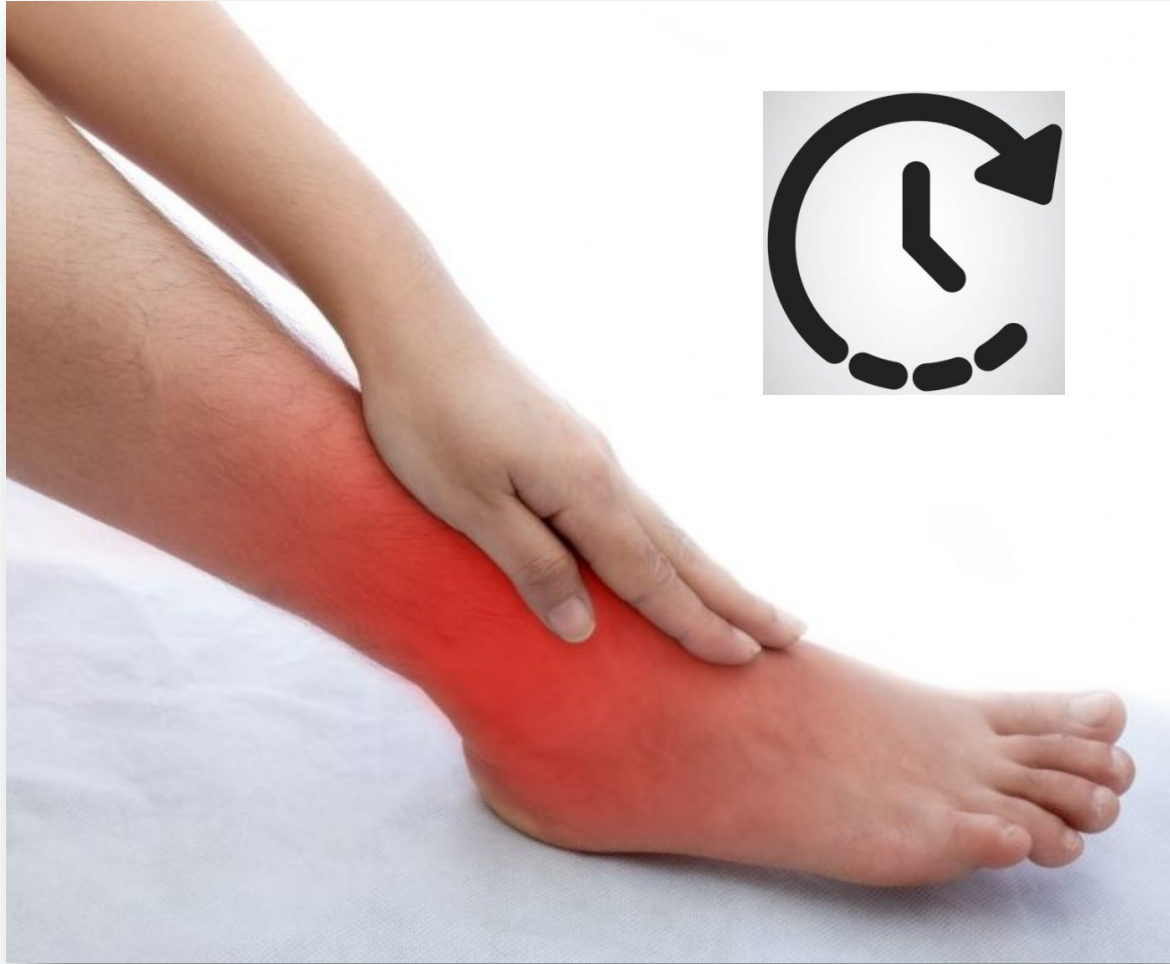

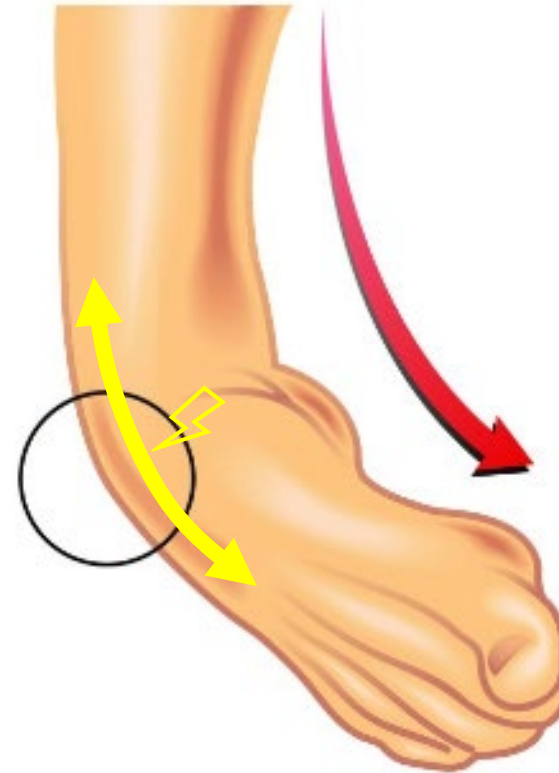
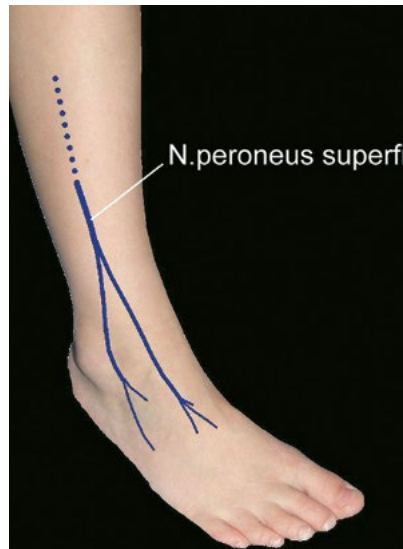
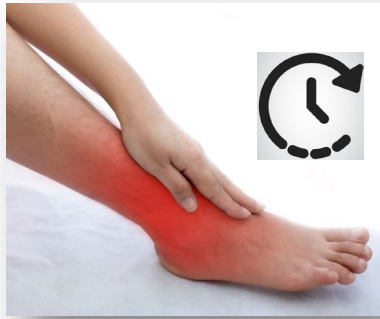**Kompression**



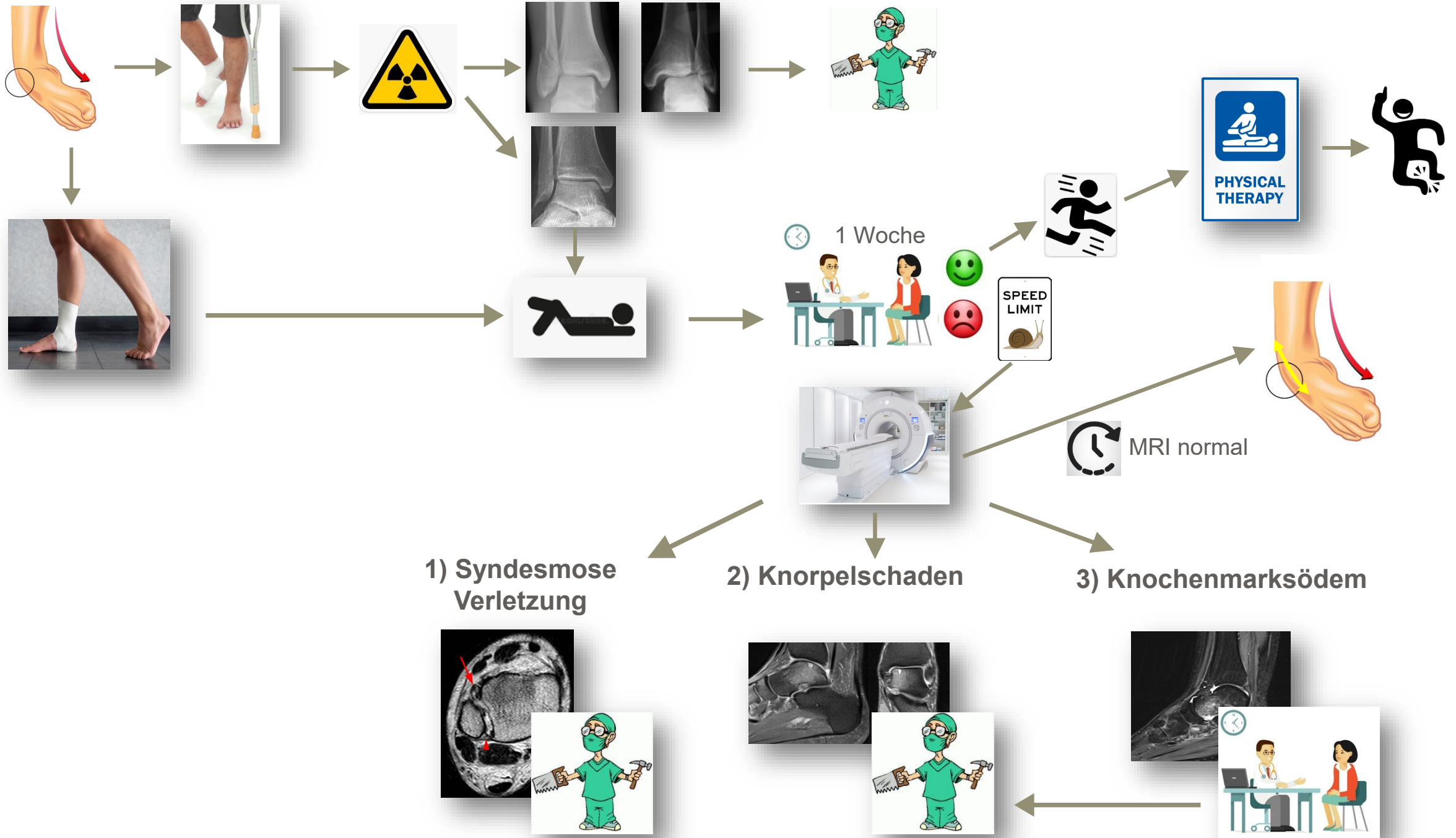
**Stabilisation**

**→ 4 Wochen lang  
Tag & Nacht**





Zug auf den Nerv →  
"Traktionsneuropathie"



1) Syndesmose Verletzung

2) Knorpelschaden

3) Knochenmarksödem

# Programm

Was hat denn mein Patient? Ein Fall aus der Praxis

Der schmerzhafteste Vorfuss: ein dunkles Geheimnis wird entlüftet

Die OSG Distorsion: viel Lärm um nichts?

**"Blinddate"**

Die Hallux Operation: wirklich ein Alptraum?



# Programm

Was hat denn mein Patient? Ein Fall aus der Praxis

Der schmerzhafte Vorfuss: ein dunkles Geheimnis wird entlüftet

Die OSG Distorsion: viel Lärm um nichts?

"Blinddate"

Die Hallux Operation: wirklich ein Alptraum?

