



# Der Fuss in der Sprechstunde ein «Crash-Kurs»

Pascal Rippstein

Zentrum für Fusschirurgie  
Schulthess Klinik  
Zürich

# Kurz zu meiner Person...

## Ausbildung

- Facharzt FMH für Orthopädische Chirurgie
- Ausbildung Fusschirurgie Frankreich/USA 1994-95
- seit 1995: Schulthess Klinik, Fusschirurgie

## Heute tätig in...

- Zürich

→ Schulthess Klinik



- Ostschweiz

→ Praxis "Orthopädie Ost"

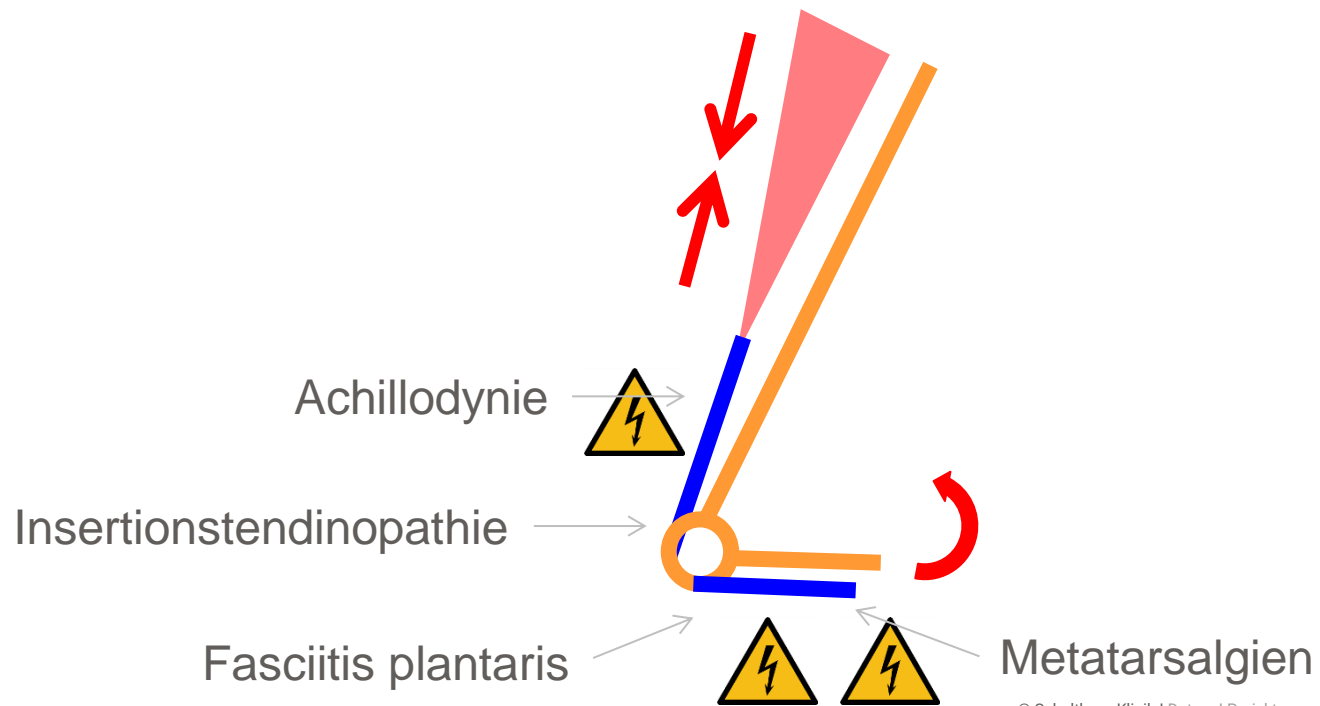


BISCHOF  
OSWALD  
WIESNER

→ Sprechstunde in Wil/SG und Speicher (Berit Klinik)



# Verkürzte Wadenmuskulatur





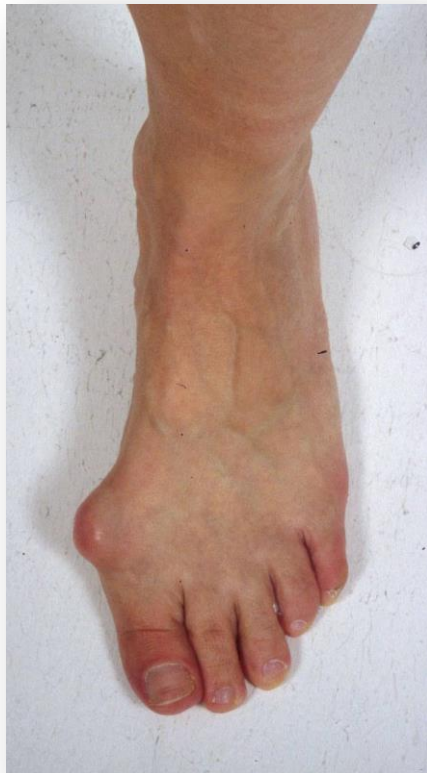Fussbeschwerden  
wie gehe ich vor ?

Tipps und Tricks

# Tipps aus meiner Praxis

Wenn klar → dann klar!

Wenn unklar → „wie gehe ich vor?“



# Tipp 1: grobes "Raster" im Kopf

## 5 grobe Gruppen mit eigenen Leitsymptomen:

### 1. Vorfuss

- Morton
- Metatarsalgie

### 2. Nerv

- periphere Neuropathie
- periphere Polyneuropathie

### 3. Gelenk

- Arthrose
- osteochondrale Läsion

### 4. Sehne

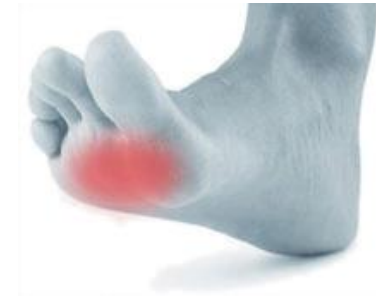- medial: Tibialis posterior Sehne
- lateral: Peroneal Sehne

### 5. Entzündliche Erkrankung



# Gruppe 1: Vorfuss

2 Hauptdiagnosen: Morton & Metatarsalgie



## Leitsymptome

	Morton	Metatarsalgie
Schmerz – wo?	im Vorfuss «drin»	plantar
Schmerz – wie?	giftig, eklig, gemein	Druck, stumpf
Laufschmerz – wann?	zuerst nichts dann rasch intensiv	vom ersten Schritt an progressiv intensiver
Schmerz – was tun?	Schuh auf Stelle abziehen	Schuh wird belassen
Tragen von Schuhen	schlecht	gut
Palpationschmerz	intermetatarsal kein Clavus	plantar auf MT-Kopf evt. Clavus

# Gruppe 2: Nerv

## Leitsymptome

- Ruheschmerzen, Nachtschmerzen, brennend...
- Bettdecke wird schlecht toleriert
- Schmerzmittel helfen wenig
- Sensibilitätsverlust


- **Periphere Polyneuropathie**

- beidseitig und +/- symmetrisch
- distal, «sockenförmig» verteilt

- **Periphere isolierte Neuropathie**

- Tarsaltunnel, posttraumat. Neuropathie, Druckneuropathie...
- einseitig

- **(Morton)**





# Gruppe 3: Gelenk

## Leitsymptome

- Anlaufschmerzen
- Schmerz „innen-drinnen“

- **Arthrose**

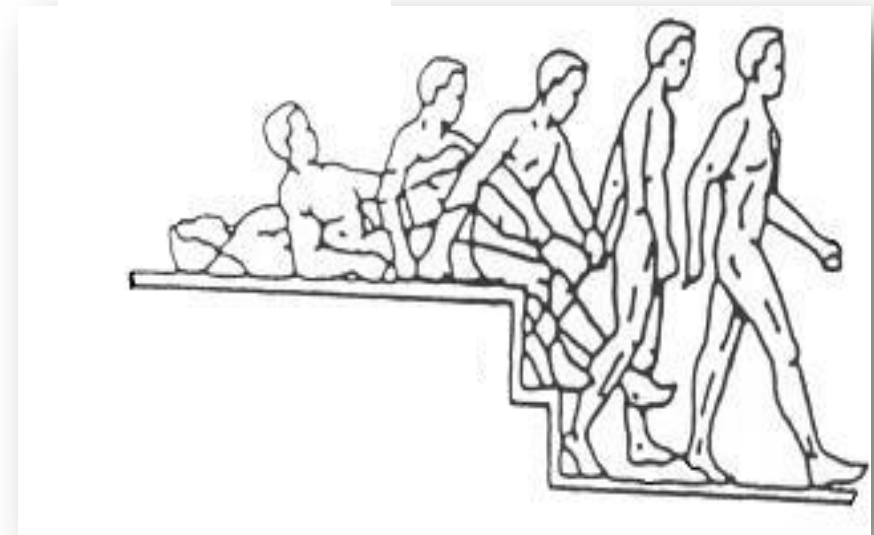
- Schmerzen nur unter Belastung
- Anlaufschmerzen, besser und wieder schlechter

- **Osteochondrale Läsion**

- Schmerzpunkt „drinnen“ im Gelenk, „unpalpierbar“
- plötzliches Auftreten, intensiv mit Pseudoblockaden

- • **Instabilität**

- Schmerzen in gewissen Lagen ohne Belastung



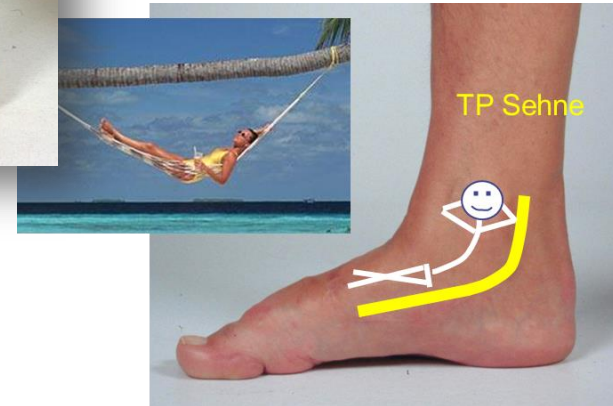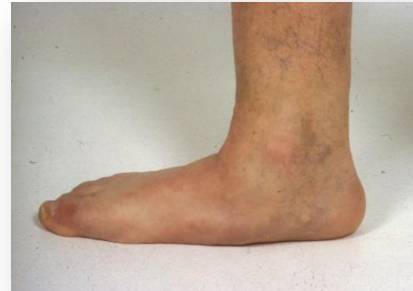# Gruppe 4: Sehne

## Leitsymptom

→ langstreckige schmerzhafte Schwellung

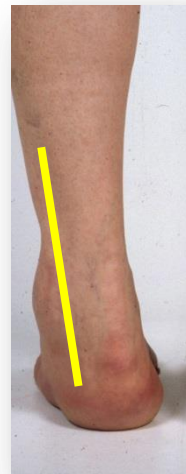- **Medial**

- Tibialis posterior Sehne
- Knicksenkfuss



- **Lateral**

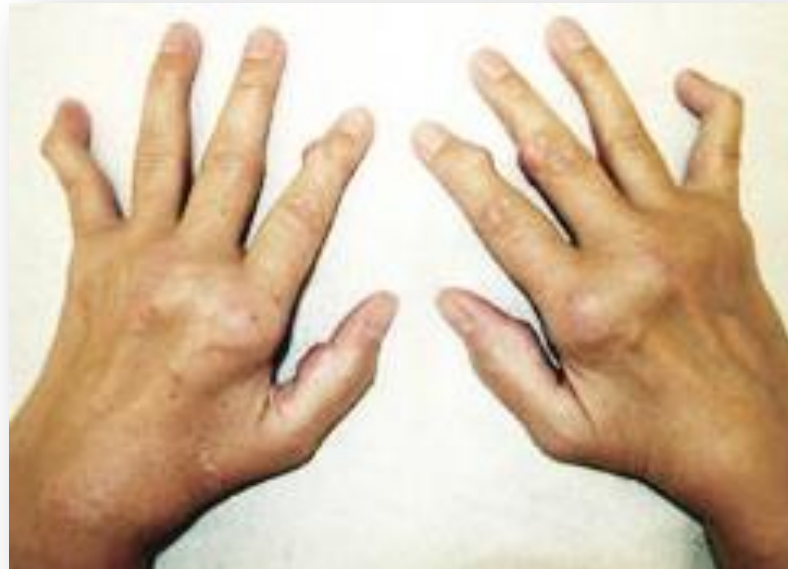- Peroneal Sehne
- Rückfussvarus



# Gruppe 5: Entzündliche Pathologien

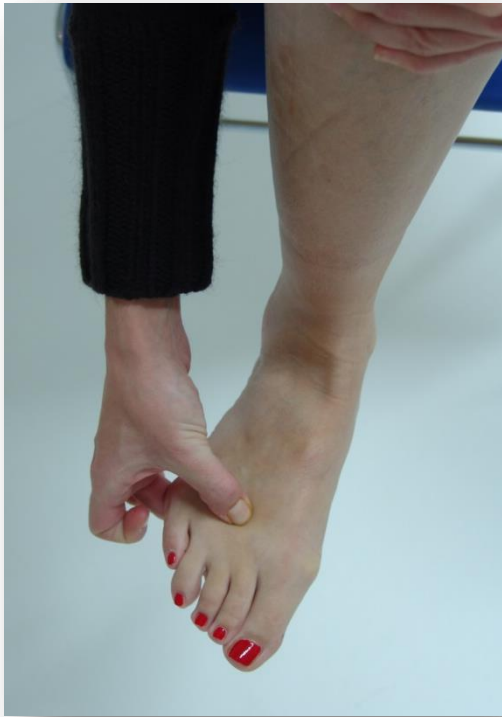- **Leitsymptome**

- Gelenkschmerzen, nicht nur im Fuss, generalisiert
- Schmerzen Tag & Nacht
- morgendliche Gelenksteifigkeit

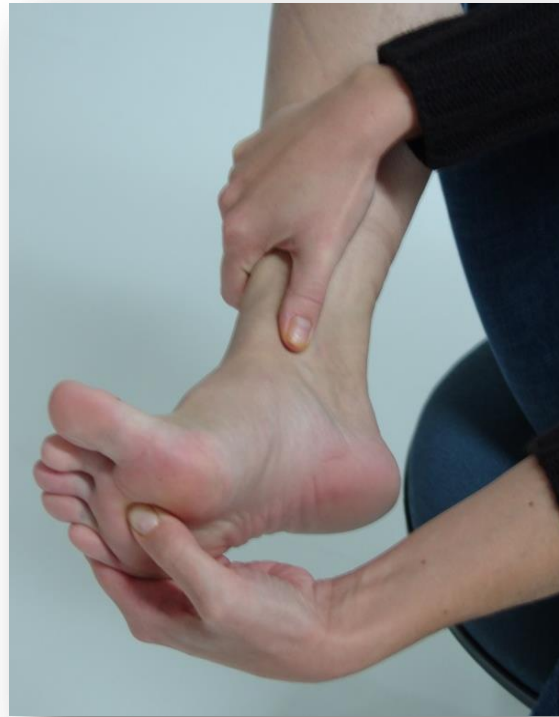

# Anamnese: Tipp 2

- Patient selber den Schmerz mit dem Finger zeigen lassen



Morton



Metatarsalgie

# Anamnese: Tipp 3

- Beim Verdacht auf eine Pathologie:
  - → die typischen Symptome für den Patienten auflisten



- 1.
- 2.
- 3.
- 4.

# Anamnese: Tipp 4

Nach dem zeitlichen „Schmerzfahrplan“ fragen

- **Belastungsschmerzen**

- sofort, kontinuierlich steigierend → *Metatarsalgie*
- sofort, besser und dann wieder schlechter → *Arthrose*
- anfänglich gut, dann akute Schmerzen → *Morton*
- irgendwann, blitzartig → *osteochondrale Läsion*

- **Ruheschmerzen**

- Polyneuropathie/Neuropathie
- Tibialis anterior Sehne
- Gelenksinstabilität
- entzündliche Erkrankungen

Gültig vom 13. Mai 1926. Gültig vom 13. Mai 1926.

## Fahrplan

für die Verbindung des Seebades Kahlberg über Tolkemit  
mit Elbing – Marienburg – Marienwerder und Frauenburg – Braunsberg – Heiligenbeil – Königsberg.

a) Strecke Elbing – Kahlberg														
Schiffahrtsbahn	Werk- tag	Zon- tag	Zög- lich	Werk- tag	Zög- lich	Zög- lich	Zon- tag (10. u. 11.)			Werk- tag	Zon- tag	Zög- lich	Zög- lich	Zög- tag (10. u. 11.)
		530 640	635 710	1023 1105	110 225	216 300	620 720	810 924	ab Elbing an an Tolkemit ab	748 617	810 719	1210 1114	348 301	838 734
Dampfer	Werk- tag	Zon- tag			Werk- tag	Zög- lich	Zög- lich			Werk- tag	Zon- tag	Zög- lich	Zög- lich	Zög- tag (10. u. 11.)
	690 725	720 755	1115 1150		305 340	735 810	915 1010	ab Tolkemit an an Kahlberg ab	635 600	705 630	1100 1055	245 210	720 615	925 850

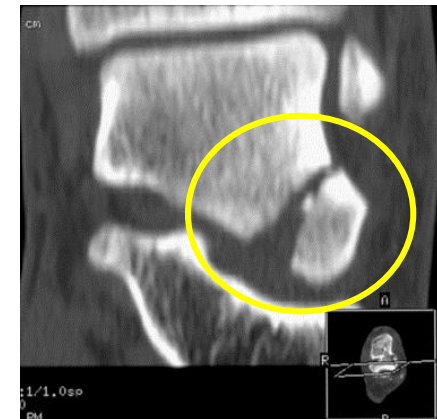
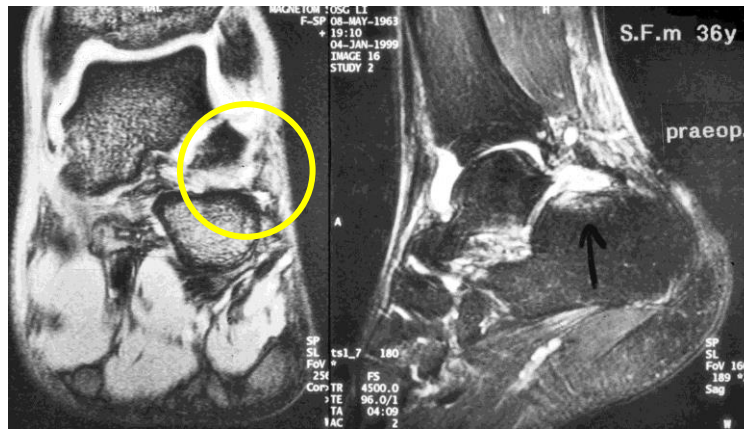
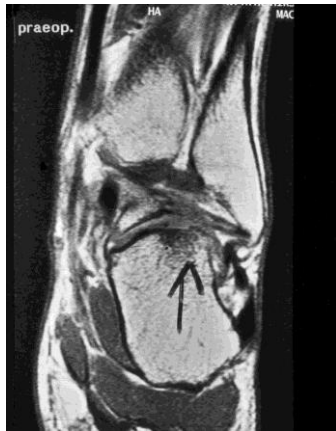b) Strecke Braunsberg – Kahlberg														
Schiffahrtsbahn	Werk- tag	Zon- tag	Zög- lich	Zög- lich	Zög- lich	Zon- tag (10. u. 11.)			Werk- tag	Zon- tag	Zög- lich	Zög- lich	Zög- tag (10. u. 11.)	
		550 617 638	625 650 714	1017 1046 1107		158 229 284	622 701 726		ab Braunsberg an ab Frauenburg an an Tolkemit ab	753 715 648	808 740 715	1154 1128 1108	356 328 307	825 752 727
Dampfer	Werk- tag	Zon- tag			Werk- tag	Zög- lich	Zög- lich			Werk- tag	Zon- tag	Zög- lich	Zög- lich	Zög- tag (10. u. 11.)
	690 725	720 755	1115 1150		305 340	735 810		ab Tolkemit an an Kahlberg ab	635 600	705 630	1100 1055	245 210	720 615	925 850

Änderungen vorbehalten!

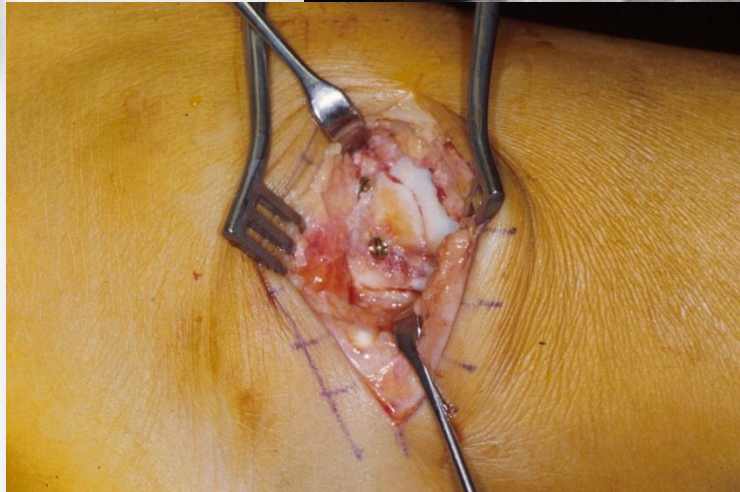
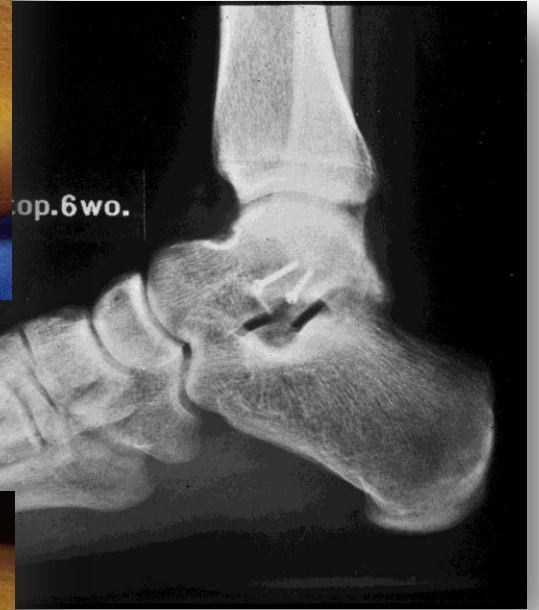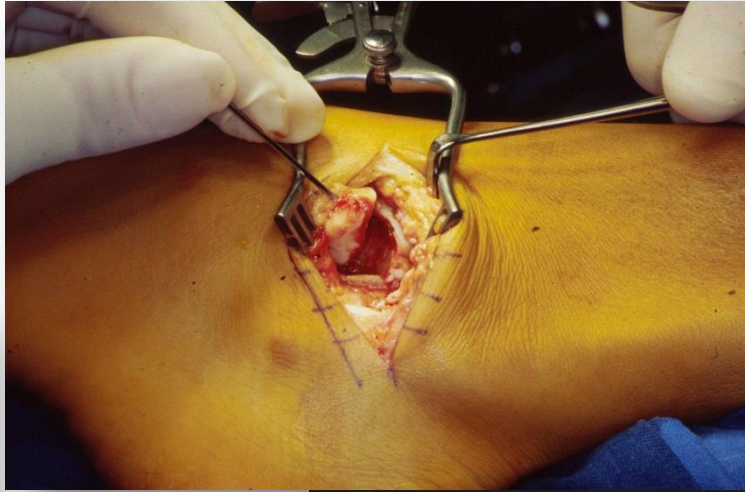
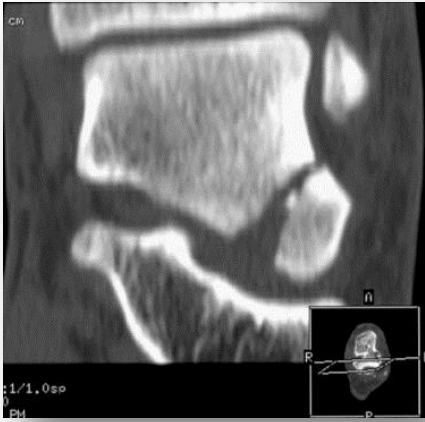


# Anamnese: Tipp 5

- Sich keine Diagnose „aufschwätzen“ lassen!
- Allfällige Berichte am Anfang gar nicht lesen!



**Beurteilung:** Bestätigung eines **bone bruise des Calcaneus** an der cranialen Kante lateral mit kleiner ossärer Sprengung bzw. kortikaler Unregelmässigkeit, minimales Oedem talocalcaneal lateral. Leichtgradiges Oedem im Sinus tarsi lateral bei Zerrung des Ligamentum interosseum. Partielle Läsion des Ligamentum fibulotalare anterius, Gelenkerguss im OSG / USG.



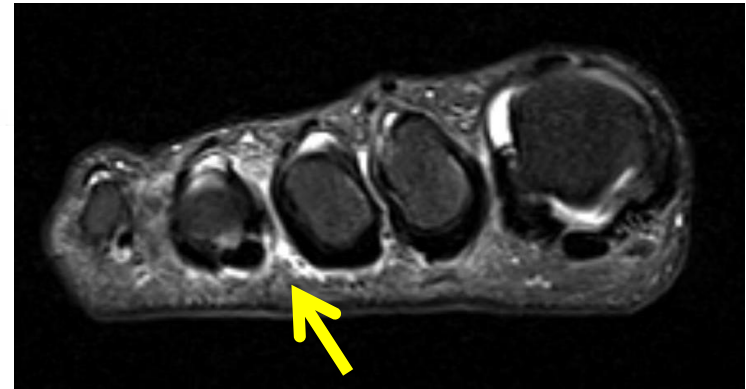

- 49 jähriger Patient beim HA
- typische Anamnese für Morton
- HA verschreibt ein MRI:



### Beurteilung

Kein Morton-Neurom.  
Kein Knochenmarködem.  
Beginnende Degeneration im MTP-G I.



- Zuweisung an uns:

Sehr geehrte Damen und Herren

Auf Wunsch des Patienten möchten wir gerne obgenannten Patienten wegen unklaren Fuss-schmerzen rechts in Eure Sprechstunde anmelden.

Seit einigen Jahren bestehen nun wieder zunehmend Schmerzen zwischen den Metatarsalia III/IV, deutlich belastungsabhängig. Er musste deshalb sein Sportprogramm reduzieren.

Im MRI vom 04.04.2017 fand sich kein Hinweis auf ein Morton Neurom.

Darf ich Sie bitten, den Patienten direkt aufzubieten. Röntgenbilder habe ich keine angefertigt.

Besten Dank und mit freundlichen kollegialen Grüßen

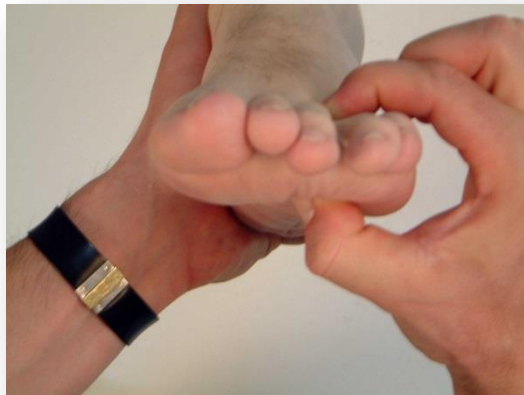- klinische Diagnose bei uns: klares Morton!
- erfolglose Kortisoninfiltration → Operation
- Histologie:

### Diagnose

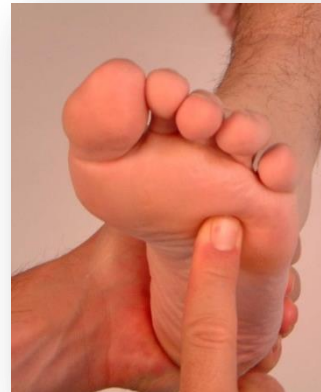B 2017.78864: Intermetatarsal 3/4: **Mortons Neurom.** Keine Malignität.

# Befund: Tipp 6

- Versuchen, den „typischen“ Schmerz auszulösen



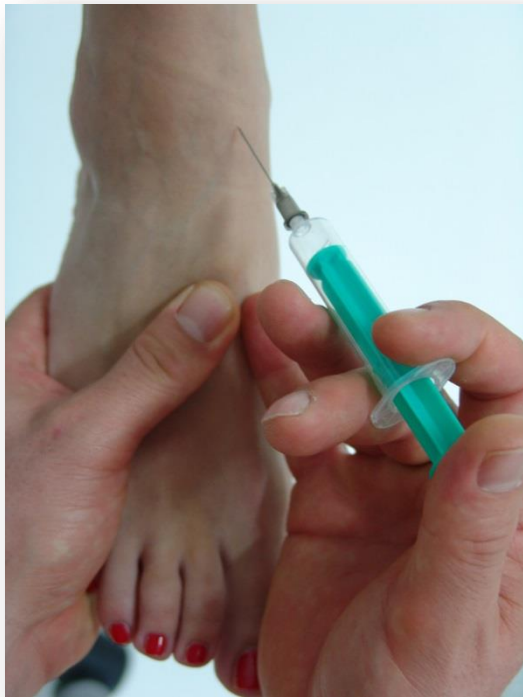Morton



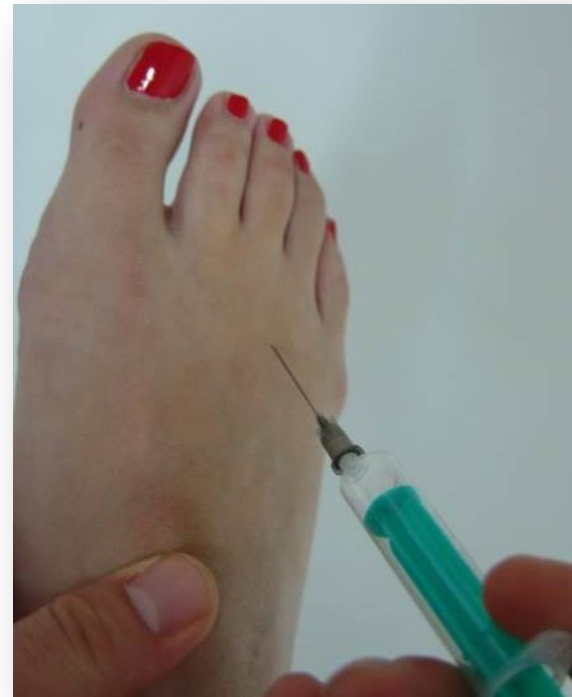Metatarsalgie

# Befund: Tipp 7

- Diagnostische Infiltrationen durchführen



OSG Infiltration

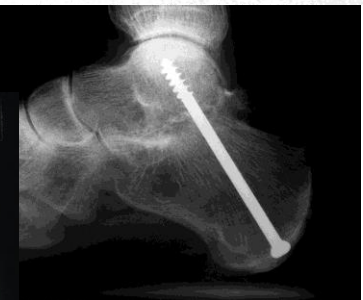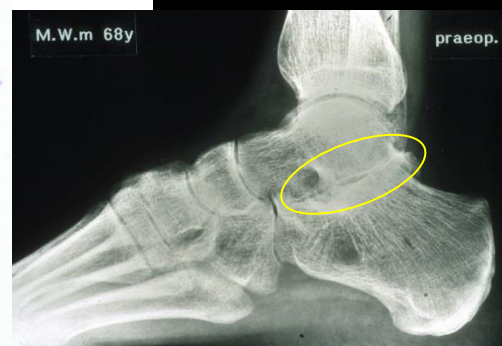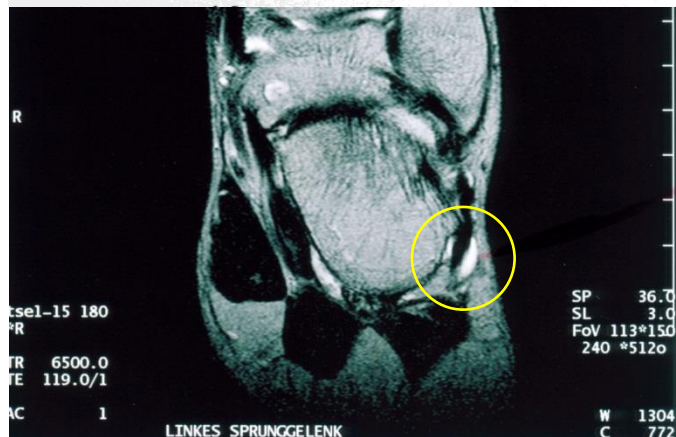


Morton

# Röntgen: Tipp 8

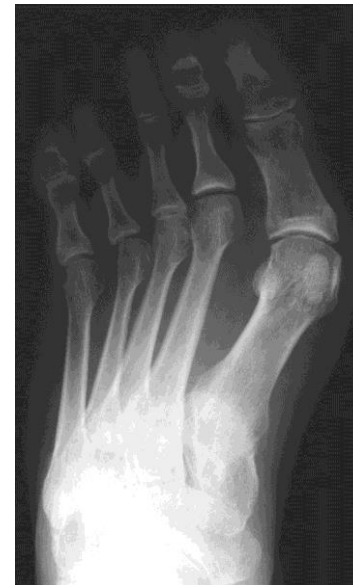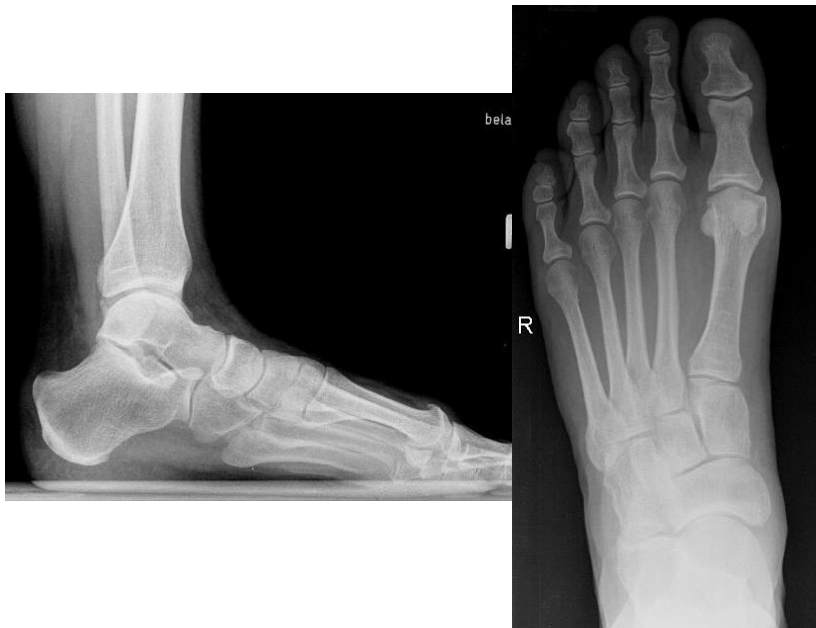- Keine MRI, CT, Szintigraphie... veranlassen ohne GEZIELTE Fragestellung an den Radiologen!

Keine erfassbare ossäre oder osteochondrale Läsion.  
Wenig Gelenkserguss des OSG und des Talonaviculargelenkes.  
Normale Darstellung des Ligamentum deltoideum und der lateralen Kollateralbänder.  
Auffällig ist zusätzlich eine geringe pathologische Flüssigkeitsansammlung der Sehnenscheiden des M. peroneus longus und brevis.  
Sonst normale Darstellung der Beuge- und Strecksehnen und der übrigen paraarticulären Weichteile.

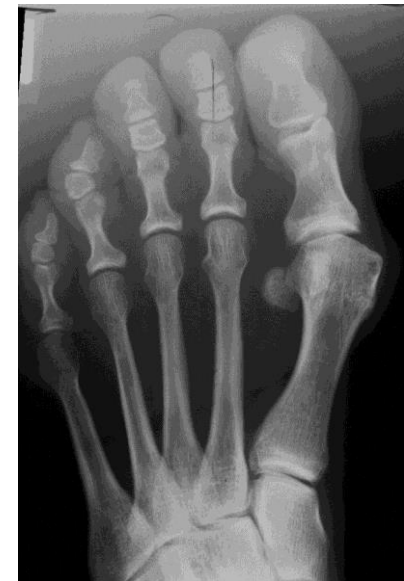

# Röntgen: Tipp 9

- Den Fuss immer belastet röntgen



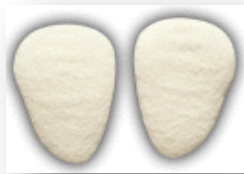unbelastet



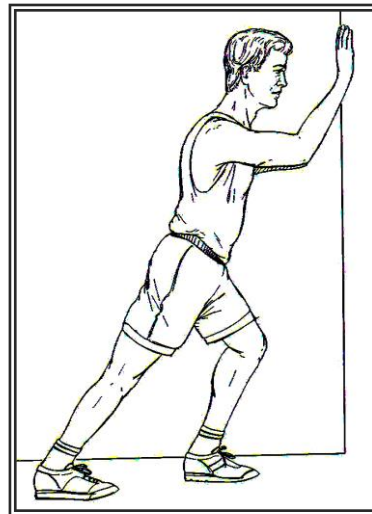
belastet

# Therapie: Tipp 10

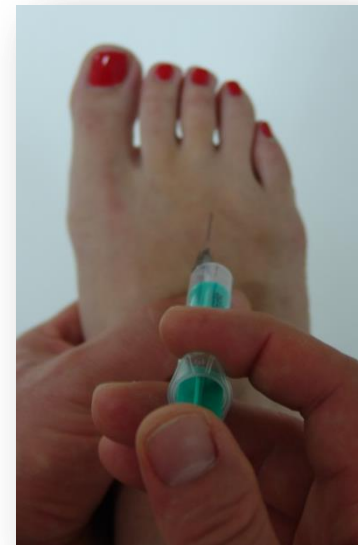- Einfach mal eine Therapie versuchen, wenn...
  - nicht zu teuer
  - nicht gefährlich
  - nicht zu aufwändig



Metatarsalgie  
(Hapad [www.cimed.ch](http://www.cimed.ch))



Fasciitis plantaris



Morton

# Der „Geheimtipp“...

## Hotline Fusschirurgie

**Ab sofort stehen wir Ihnen mit Rat am Draht zur Seite.**

Für Fragen rund um die Fusschirurgie – von Arzt zu Arzt – sofort und ohne Umwege.

**T +41 44 385 75 35**

Ihr Ärzte-Team der Abteilung Fusschirurgie



## Hotline Fusschirurgie

Ab sofort stehen wir Ihnen mit Rat am Draht zur Seite.

Für Fragen rund um die Fusschirurgie – von Arzt zu Arzt – sofort und ohne Umwege.

T +41 44 385 75 35

Ihr Ärzte-Team der Abteilung Fusschirurgie



Einladung  
zu einem praxisorientierten Workshop

Fussprobleme in der Praxis  
Von der Diagnose bis zur Therapie

Dienstag, 12.09.2017 / 18 Uhr  
Donnerstag, 26.10.2017 / 18 Uhr  
Dienstag, 05.12.2017 / 18 Uhr  
Mittwoch 17.01.2018 / 18 Uhr

2 Fortbildungs-Credits der  
Swiss Orthopaedics (SGOT)

